ORGANIZADO POR:

Evidenze

Casos clínicos:

Del diagnóstico genético a las nuevas terapias dirigidas al complemento

C3 Academy

Dra. Irene Comino Hidalgo |

Hospital General Universitario Gregorio Marañón, Madrid

CONFIDENCIAL

No difundir sin el permiso de la Dra. Irene Comino Hidalgo

sobi rare strength

AMPLIANDO EL HORIZONTE
EN EL ABORDAJE DE LAS **NEFROPATÍAS RARAS.**

Declaración de conflictos de interés

No tengo conflictos de interés.

CONFIDENCIAL

No difundir sin el permiso de la Dra. Irene Comino Hidalgo

Presentación del caso

Antecedentes personales



Niña de 10 años
Natural de Quito

Embarazo controlado en Ecuador. Cesárea programada a las 38 SG por **oligoamnios y sufrimiento fetal.**
Peso al nacimiento: 3.800 g

4 meses de edad:
Oligoanuria, vómitos, edemas, hipertensión, hematuria, proteinuria. C3 y C4 bajos. Autoinmunidad negativa.

CONFIDENCIAL

No difundir sin el permiso de la Dra. Irene Comino Hidalgo

Presentación del caso

Primera biopsia renal

1ª Biopsia renal: 89 glomérulos, en 85 hiperlobulación de los ovillos con formación de **dobles contornos** por duplicación de la membrana basal glomerular con interposición celular y **proliferación endocapilar,** además de **semilunas activas** en 4 glomérulos, cariorexis en 12, glomerulitis en 10, con presencia de linfocitos y polimorfonucleares en la luz de los capilares glomerulares. **No se realiza IF.** Diagnóstico: **glomerulonefritis con patrón membranoproliferativo y proliferativo extracapilar activa**

Inicio **corticoterapia:**

- ✓ Pulsos de metilprednisolona x 3
- ✓ Prednisona oral 2 mg/kg/día x 9 semanas
- ✓ Descenso posterior

CONFIDENCIAL

No difundir sin el permiso de la Dra. Irene Comino Hidalgo

Presentación del caso

2017

C3 61mg/dL. C4 normal.
Persiste proteinuria.

2017

2ª biopsia renal.

2018

Inicio de micofenolato mofetilo.
Reinicio de prednisona.

2017

- Ciclosporina 03/2017-03/2018.
- Creatinina 1,2 mg/dL.
- Índice P/C 1 mg/mg.

Resultados biopsia renal

- Glomerulonefritis membranoproliferativa con presencia dominante de C3.

2022

- Traslado a España.
- ERC estadio 3B-4.

CONFIDENCIAL

No difundir sin el permiso de la Dra. Irene Comino Hidalgo

Situación al traslado a España

Enfermedad renal crónica estadio 3B-4

INMUNOSUPRESORES

- Micofenolato mofetilo.
- Prednisona 5mg/48 horas, vía oral.

ANTIHIPERTENSIVOS

- Losartán 25 mg/12 horas.
- Amlodipino 5mg/24 horas.
- Furosemida 10 mg/24 horas.
- Carvedilol 6,25mg/12 horas.

TRATAMIENTO CONSERVADOR ERC

- Bicarbonato 10 mEq/24 horas.
- Alopurinol 50 mg/48 horas.
- Eritropoyetina 5000 UI/semana (última administración hace 2 meses).

CONFIDENCIAL

No difundir sin el permiso de la Dra. Irene Comino Hidalgo

Primera valoración en nuestro centro 12/2022

Niña de 6 años y 8 meses

Fiebre de 5 días de evolución.
Tos y escasa ingesta.
Auscultación patológica.

Ingreso por neumonía neumocócica (PCR 100 mg/dL, PCT 20,57 mcg/L).

- Anemia, leucocitosis y neutrofilia.
- Acidosis metabólica (bicarbonato std 18 mmol/l EB -8,5mmol/L)
- Creatinina 1,36 mg/dl (FGe 33mL/min/1.73m^2). Urea 162 mg/dL.
- Orina microhematuria y proteinuria moderada.

CONFIDENCIAL

No difundir sin el permiso de la Dra. Irene Comino Hidalgo

Primera valoración en nuestro centro 12/2022

C3 Academy

ESTUDIO INICIAL

- Inmunológico: C3 11 mg/dL [68-188], C4 30 mg/dL [14-60], ANA, ANCAS, antiDNA-ds negativos. Despistaje infeccioso completo: negativo salvo antígeno neumocócico positivo.
- No anticuerpos vacunales salvo VHB.

- Cardiología: leve hipertrofia ventricular izquierda.
- Oftalmología: vasculopatía hipertensiva en el fondo de ojo.

Al alta:

- Creatinina 0,87 mg/dL (FGe Schwartz-IDMS 51 mL/min/1,73m^2), urea 90 mg/dL.
- Proteínas totales 5,9 g/dL, albúmina 3,8 g/dL.
- Orina: proteínas 1185 mg/24h = 60 mg/m^2/día, albúmina 790 mg/24h.
- Actualización de calendario vacunal.

CONFIDENCIAL

No difundir sin el permiso de la Dra. Irene Comino Hidalgo

sobi rare strength

Pregunta 1

Además de los previos, ¿qué prueba complementaria realizaría?

- Biopsia renal
- Estudio genético y molecular del sistema del complemento
- Determinación seriada de ANA y anti-DNA

CONFIDENCIAL

No difundir sin el permiso de la Dra. Irene Comino Hidalgo

Pregunta 1

Además de los previos, ¿qué prueba complementaria realizaría?

- Biopsia renal
- **Estudio genético y molecular del sistema del complemento**
- Determinación seriada de ANA y anti-DNA

CONFIDENCIAL

No difundir sin permiso de la Dra. Irene Romino Hidalgo

Evolución HGUGM

2023

Estudio genético y molecular del complemento:

Variante patogénica en *C3* con cambio en heterocigosis en el exón 26, c.3256_3276dup,p.Phe1086_Leu1092dup. Se clasifica como variante con ganancia de función y podría justificar el desarrollo de la C3.

Se inicia eculizumab 25/01/2024
Correctamente vacunada frente menB, ACWY, neumococo.
Profilaxis con amoxicilina.
Se mantiene micofenolato mofetilo.

CONFIDENCIAL

No difundir sin el permiso de la Dra. Irene Comino Hidalgo

Evolución HGUGM

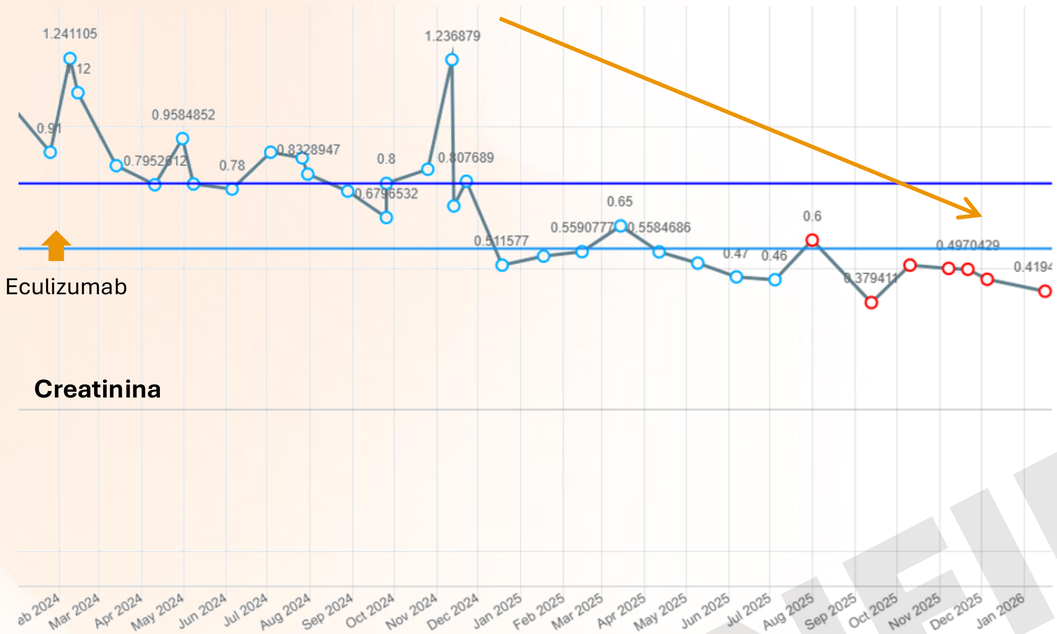

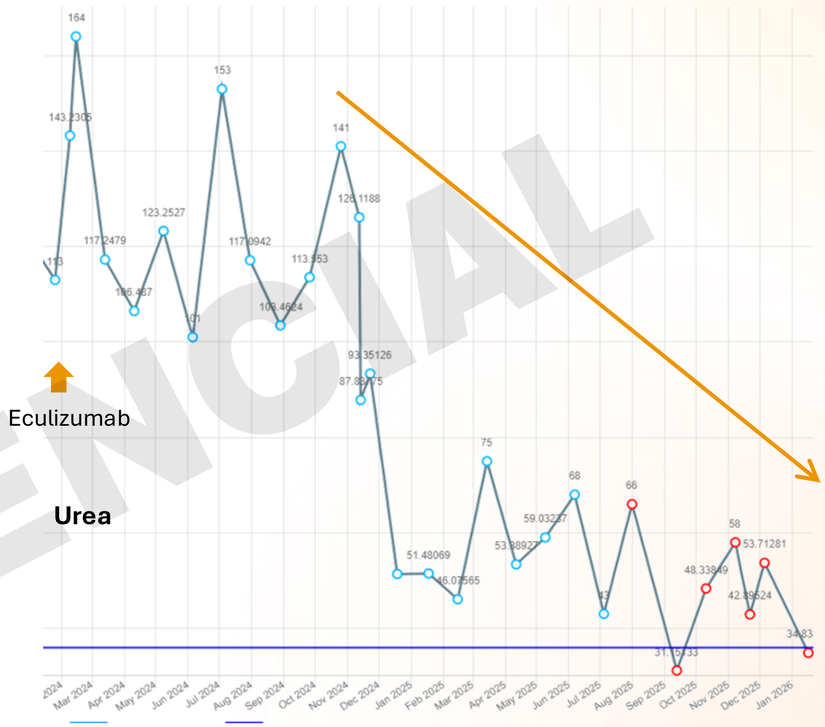

- HTA: Losartán 25 mg/ 24 horas
- Conservador
  - Alopurinol 50 mg/ 24 horas
  - Bicarbonato 1 g/ 12 horas
  - Calcifediol 0,266 mcg/mes
  - Atorvastatina 10 mg/ 24 horas
  - Darbepoetina alfa 40 mcg/14 días

- Comorbilidad eculizumab
  - Ansiedad de la paciente
  - Implantación de PAC

CONFIDENCIAL

No difundir sin el permiso de la Dra. Irene Comino Hidalgo

Evolución HGUGM

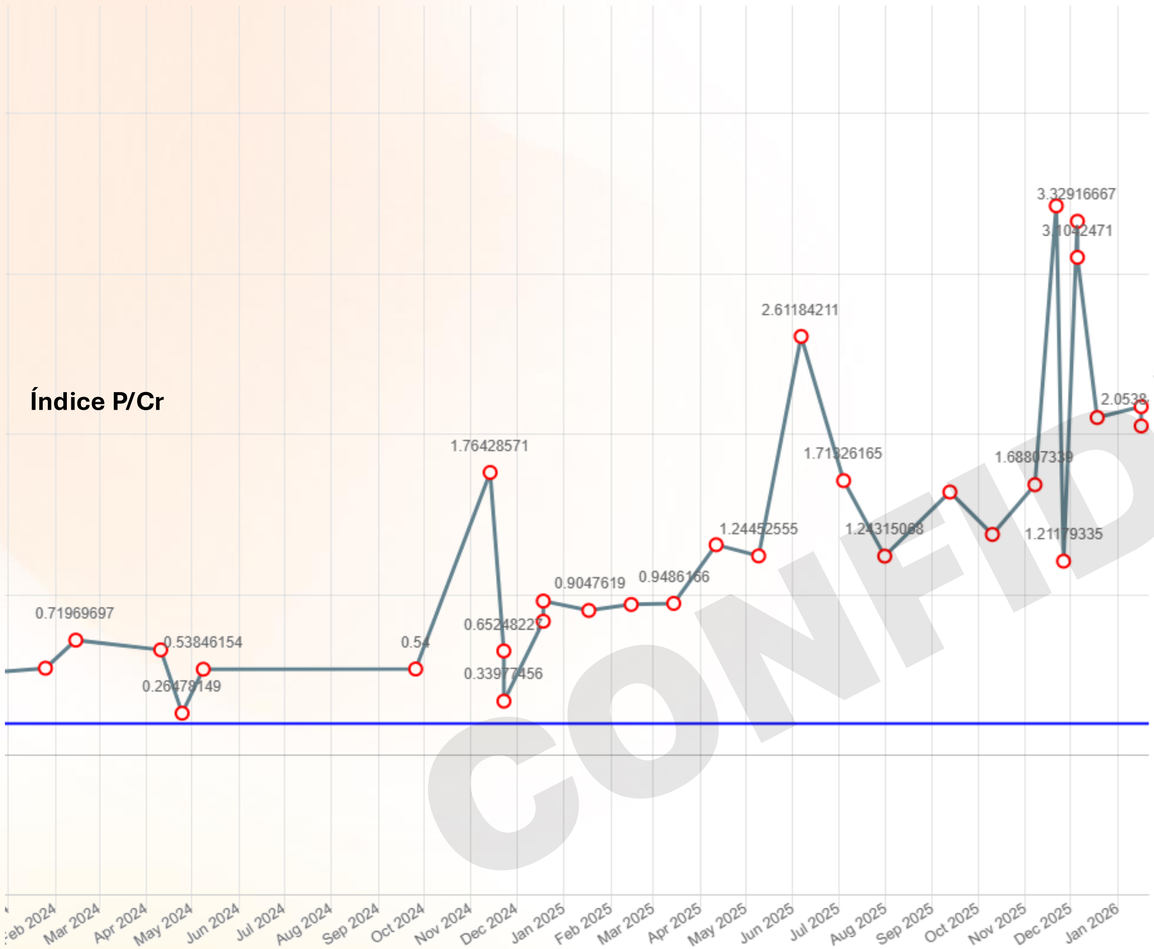

CH 50 correctamente inhibido

¿PODEMOS HACER ALGO MÁS?

CONFIDENCIAL

No difundir sin el permiso de la Dra. Irene Comino Hidalgo

Pregunta 2

¿Cuál sería su siguiente opción?

- Intensificar micofenolato
- Añadir rituximab
- Plantear una inhibición proximal del complemento

CONFIDENCIAL

No difundir sin el permiso de la Dra. Irene Comino Hidalgo

Pregunta 2

¿Cuál sería su siguiente opción?

- Intensificar micofenolato
- Añadir rituximab
- **Plantear una inhibición proximal del complemento**

CONFIDENCIAL

No difundir sin el permiso de la Dra. Irene Comino Hidalgo

Situación noviembre 2025

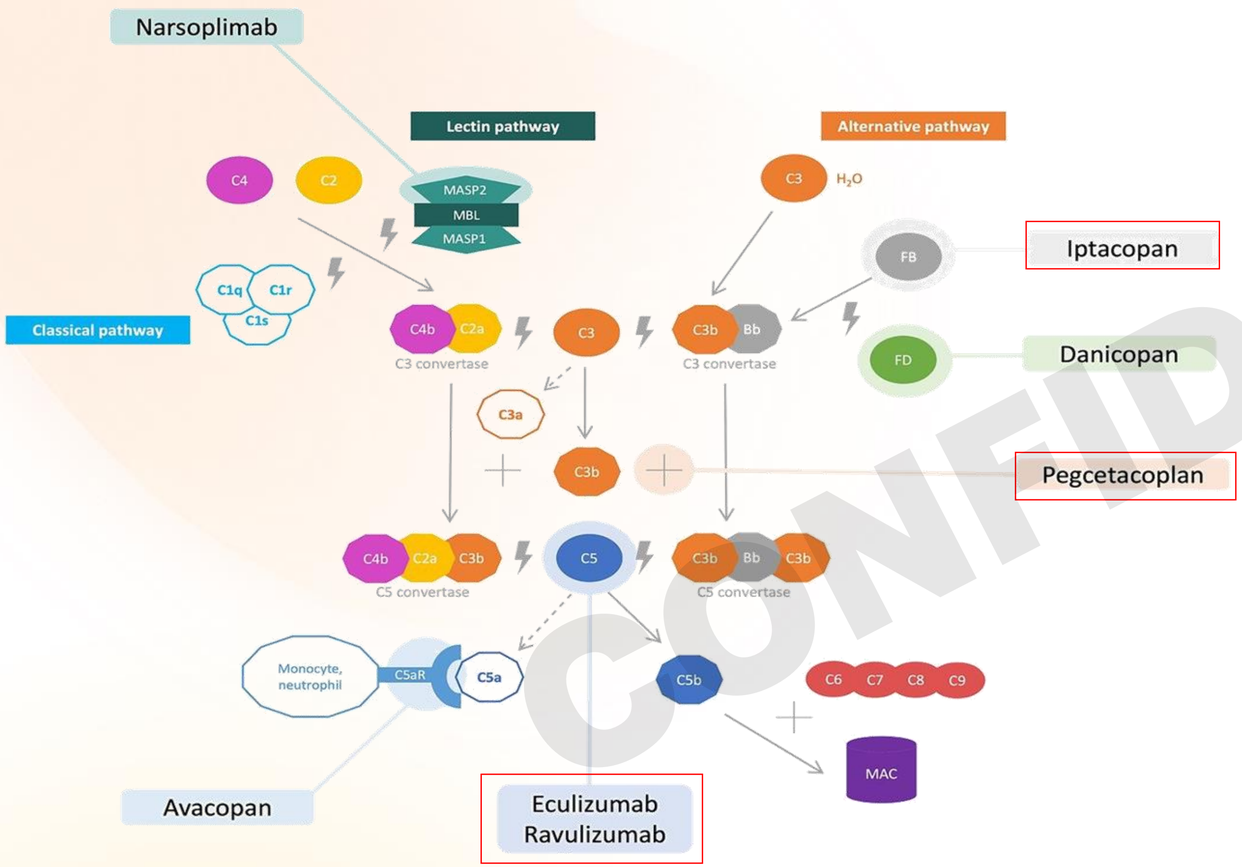

Pegcetacoplan blocks C3 dysregulation and downstream complement activation

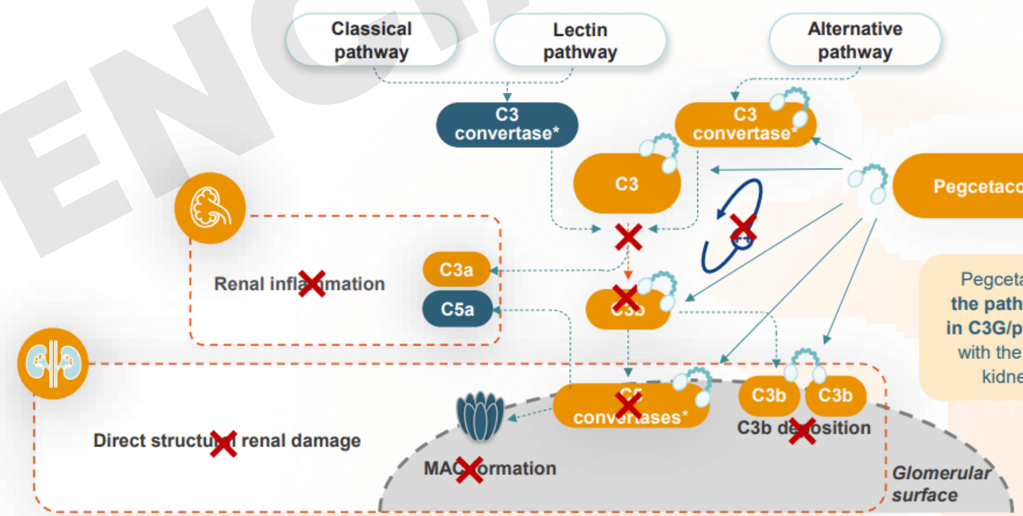

*C3 convertases: C4b2a via the classical and lectin pathways, C3bBb via the alternative pathway; C5 convertases: C4b2aC3b and C3bBbC3b.
C3/5, complement 3/5 protein; C3G, C3 glomerulopathy; IC-MPGN, immune-complex membranoproliferative glomerulonephritis; MAC, membrane attack complex.

1. Smith RJH, et al. *Nat Rev Nephrol.* 2019;15:129–43; **2.** Zipfel PF, et al. *Front Immunol.* 2019;10:2166; **3.** Meuleman MS, et al. *Semin Immunol.* 2022;60:101634; **4.** Dixon BP, et al. *Kidney Int Rep.* 2023;8:2284–93; **5.** EMPAVELI (pegcetacoplan). Apellis Pharmaceuticals, Inc. 2024; **6.** ASPAVELI (pegcetacoplan). Swedish Orphan Biovitrum AB; 2024; **7.** Lamers C, et al. *Nat Commun.* 2022;13:5519.

CONFIDENCIAL

No difundir sin el permiso de la Dra. Irene Comino Hidalgo

Nephrol Dial Transplant, Volume 38, Issue Supplement_2, November 2023, Pages ii29–ii39.

Pegcetacoplán

VALIANT: fase 3, multicéntrico y randomizado, que incluye pacientes de distintos grupos, entre ellos pediátricos.

- **Reducción de la proteinuria** en todos los grupos (C3G o IC-MPGN, con o sin trasplante).
- **Estabilización del filtrado** glomerular
- **Disminución de los depósitos de C3**
- (SÓLO SE EVALUÓ EN PACIENTES ADULTOS)

VALIANT: Pegcetacoplan demonstrated sustained efficacy and safety in adolescent patients over 1 year

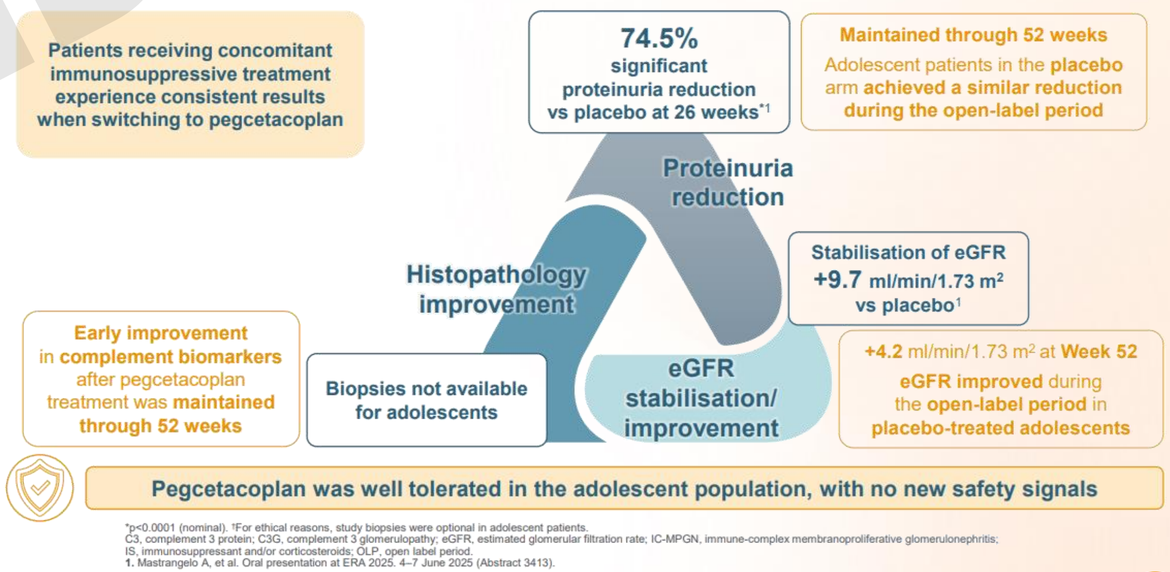

*p<0.0001 (nominal). †For ethical reasons, study biopsies were optional in adolescent patients.
C3, complement 3 protein; C3G, complement 3 glomerulopathy; eGFR, estimated glomerular filtration rate; IC-MPGN, immune-complex membranoproliferative glomerulonephritis; IS, immunosuppressant and/or corticosteroids; OLP, open label period.

1. Mastrangelo A, et al. Oral presentation at ERA 2025. 4–7 June 2025 (Abstract 3413).

CONFIDENCIAL

No difundir sin el permiso de la Dra. Irene Comino Hidalgo

RWE Pegcetacoplan

C3 Academy

Real-world outcomes of Pegcetacoplan treatment in primary membranoproliferative glomerulonephritis

kidney INTERNATIONAL

ISN INTERNATIONAL SOCIETY OF NEPHROLOGY

CONFIDENCIAL

Methods and cohort

CompCure registry

ERKNet Survey

25 Patients

(18 C3GN, 3 DDD, 4 IC-MPGN)

20 Pediatric and 5 Adults

Intervention

Pegcetacoplan

outside of clinical trials

- → Median start: **2.7 years after diagnosis**
- → Mean exposure: **>13 months**
- → Background RAS blockade ± MMF / steroids

Findings

uPCR

↓ 81% at 6 months

eGFR

Improved/stabilized (+12 ml/min/1.73 m²)

C3 **Serum C3**

Normalization

Kidney biopsy (n=4)

Variable histologic response, from reduction/disappearance of C3 deposits to persistence of chronic lesions.

- Well tolerated over 222 cumulative exposure months
- No encapsulated bacterial infections under vaccination
- 2 potentially treatment-related adverse events (1 non-hospitalized pneumonia; 1 abdominal cellulitis)

Bassanese, 2026

CONCLUSION

Pegcetacoplan showed rapid, sustained clinical benefit and favorable safety in real-world C3G and IC-MPGN.

No difundir sin el permiso de la Dra. Irene Comino Hidalgo

Bassanese G, et al. Real-world outcomes of pegcetacoplan treatment in C3 glomerulopathy and immune-complex membranoproliferative glomerulonephritis. Kidney Int. 2026 Jun 15:S0085-2538(26)00433-3.

sobi rare strength

Tercera biopsia renal

Noviembre de 2025

Creatinina	*	**0.50**	mg/dL
Filt. glomerular (Schwartz-IDMS)		**>75**	mL/min/1,73 m2
Cistatina C		**1.11**	mg/L
Filt. glomerular estimada (CKD-EPI)		**77**	mL/min/1,73 m2
Cistatina			
Urea	*	**58**	mg/dL
Proteínas	*	**5.3**	g/dL
Albúmina	*	**3.30**	g/dL
Complemento C3 en suero	**	**34.3**	mg/dL
Complemento C4 en suero		**28.3**	mg/dL

Índice proteínas/creatinina en orina	*	**1.69**	mg/mg
Albúmina micción única		**278.30**	mg/L
Índice albúmina/creatinina	**	**1277**	mg/g

Sedimento urinario:

Eritrocitos	**	**10-20/campo**	

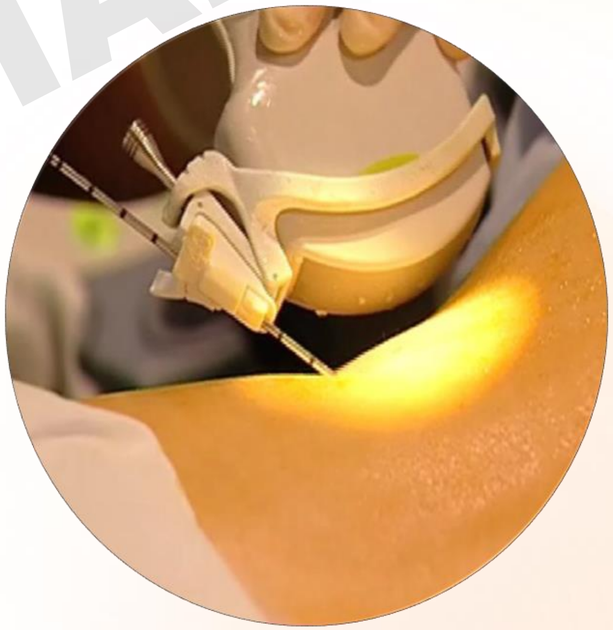

CONFIDENCIAL

No difundir sin el permiso de la Dra. Irene Comino Hidalgo

Resultado biopsia renal

- Glomerulonefritis **membranoproliferativa mediada por inmunocomplejos** (IgM y C3) e imágenes de pseudotrombos. Cambios crónicos leves 2/10 score Clínica Mayo.
- Inmunofluorescencia: **IgM (++), C3 (++)** sin restricción de cadenas ligeras kappa+/lambda + con patrón granular en asas capilares y mesangio.

CONFIDENCIAL

No difundir sin el permiso de la Dra. Irene Comino Hidalgo

Inicio pegcetacoplán

Switch desde eculizumab

Última administración de **eculizumab** el 30/01/26.

Primera administración de **pegcetacoplán**: 03/02/26.

- Inicialmente en hospitalización a domicilio.
- Posteriormente administración autónoma.

Dosis 540mg bisemanal subctutáneo.

CONFIDENCIAL

No difundir sin el permiso de la Dra. Irene Comino Hidalgo

Evolución pegcetacoplán

- Leve aumento de creatinina 0,4 mg/dL → 0,57 mg/dL.
- Proteinuria estable.
- Pendiente de realizar biopsia renal de control.

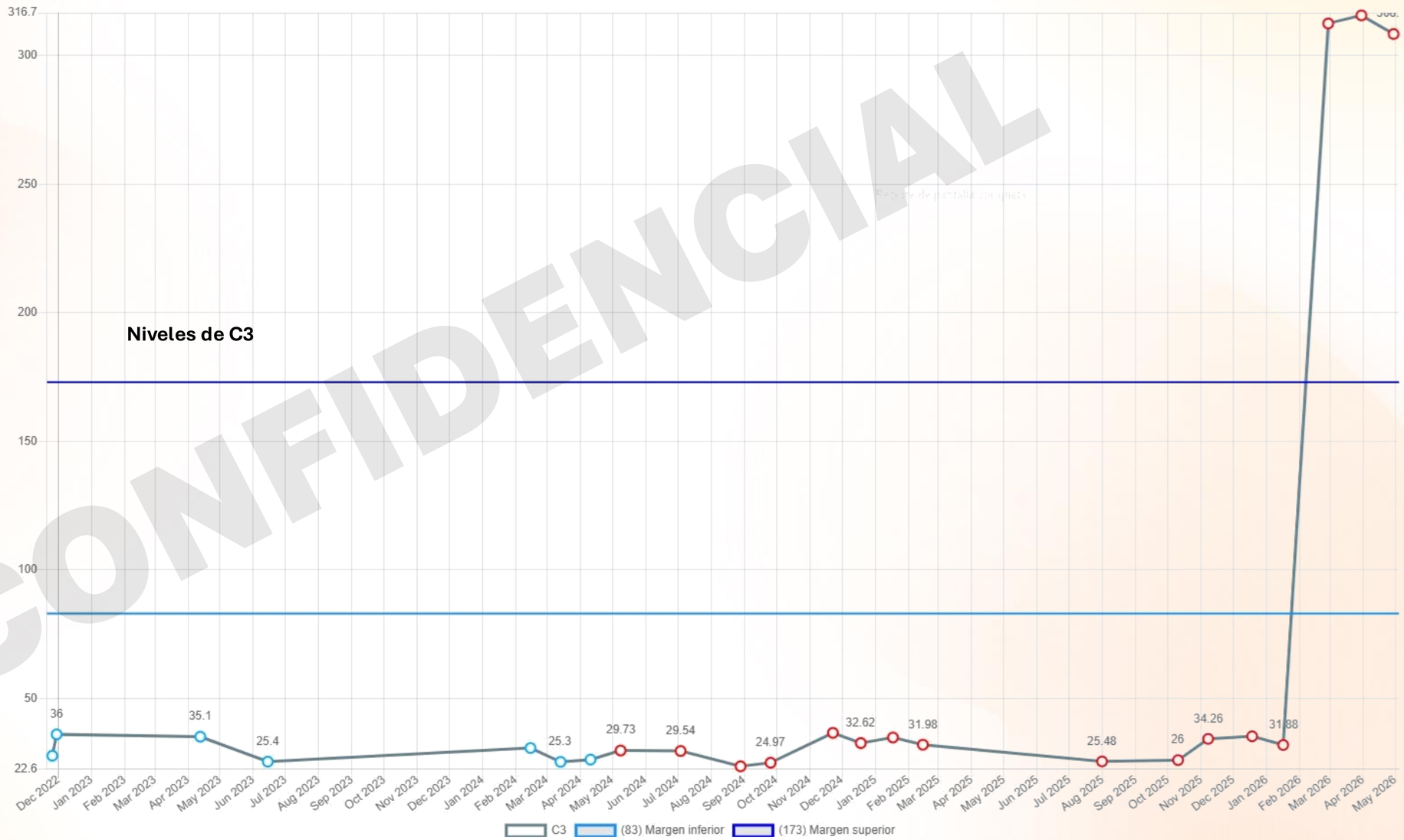

CONFIDENCIAL

No difundir sin el permiso de la Dra. Irene Comino Hidalgo

Conclusiones

- En los casos de GMN C3 o IC-MPGN genética el bloqueo del complemento puede ser la mejor estrategia para el control de la enfermedad.
- El bloqueo de C3 actúa sobre la fisiopatología específica de la enfermedad impidiendo el depósito de C3 a nivel glomerular.
- En los casos crónicos, además de los parámetros clínicos, puede ser necesaria una biopsia renal para comprobar la efectividad del tratamiento.

CONFIDENCIAL

No difundir sin el permiso de la Dra. Irene Comino Hidalgo

Academy

¡Muchas gracias!

CONFIDENCIAL

No difundir sin el permiso de la Dra. Irene Comino Hidalgo